(Aus der Oto-rhino-laryngologischen Klinik und Poliklinik der
Universität Zürich [Direktor: Prof. Dr. L. Rüedi].)
(Arbeit unter Leitung von PD. Dr. K. Graf.)

Über die Perisinusitis

Inaugural-Dissertation

zur Erlangung der Doktorwürde der Zahnheilkunde der
Medizinischen Fakultät der Universität Zürich

vorgelegt von

Alois Rüttimann

von Sempach (Luzern)

Genehmigt auf Antrag von Prof. Dr. L. Rüedi

Zürich 1952

19 52

VERLAG VON S. KARGER IN BASEL

R. UNIV.
BIBLIOTHEEK
LEIDEN

Sonderdruck aus «Practica oto-rhino-laryngologica» Vol. XIV, No. 3 (1952)

Meinen lieben Eltern in Dankbarkeit

Vorwort.

Bis in die dreißiger Jahre wurden alle Meningocraniopathien der frontobasalen und frontoparietalen Region diencephal-hypophysären Störungen zugeschrieben. Heute setzt sich aber immer mehr die Ansicht durch, daß auch Entzündungsprozesse zu solchen Veränderungen im Gesichtsschädel führen können. Indem nun diese Meningocraniopathien in ätiologischen Zusammenhang mit chronischen Entzündungen der Nasennebenhöhlen gebracht wurden, entstand in der Nosologie der neue Begriff: Perisinusitis. In den letzten 20 Jahren haben sich vorwiegend italienische Forscher viel mit diesem Krankheitsbild befaßt. Trotz zahlreichen Theorien ist die Pathogenese noch nicht eindeutig abgeklärt.

Die vorliegende Arbeit zerfällt in zwei verschiedene Teile. Der erste Teil trägt sämtliche greifbaren, bis 1951 erschienenen Publikationen über die Perisinusitis zusammen und versucht, unter Benützung der vorhandenen Forschungsresultate, ein umfassendes Bild vom klinisch-röntgenologischen Wesen der Perisinusitis zu vermitteln. Es wird somit Auskunft gegeben über den heutigen Stand der Erkenntnisse und der Auffassungen auf diesem noch ungeklärten Gebiet. Wegweisend und in mancher Hinsicht hilfreich erwies sich dabei die von *C. F. Porta* und *M. Silvagni* verfaßte Schrift «Le Persinusiti».

Im zweiten Teil wird bei Fällen von Sinusitis frontalis, die an der Oto-rhino-laryngologischen Klinik und Poliklinik der Universität Zürich beobachtet wurden, nach Zeichen einer Perisinusitis geforscht. Die Untersuchung ist dabei statistischer, klinischer, vorwiegend aber röntgenologischer Art.

ERSTER TEIL

1. *Zusammenhänge zwischen Sinusopathien und perisinusalen Reaktionen.*

Bertolotti befaßte sich als erster eingehend mit der Perisinusitis. Er fand 1926 und 1928 während röntgenologischen Studien, daß bei einer großen Anzahl von Patienten mit chronisch-entzündlichen Veränderungen im Nasenrachenraum und den Nasennebenhöhlen eine Knochenreaktion auftritt, die sich von den Wänden der Nasennebenhöhlen bis gegen die Schädelbasis erstreckt und von diesen gelegentlich auch auf das innere Knochenperiost sowie auf die Leptomeninx übergreift, so daß es zu meningoencephalen Reaktionen kommen kann. Nach *Bertolotti* handelt es sich um einen reaktiven osteitischen Prozeß mit sowohl osteosklerotischen wie osteoporotischen Vorgängen, der vor allem durch die stufenweise Abschwächung vom Zentrum der Entzündung nach der Peripherie hin charakterisiert ist («osteite reattiva ad alone»). Diese Beobachtungen des italienischen Radiologen führten zu einem intensiven, vor allem röntgenologischen Studium der sogenannten Meningocraniopathien.

Boidi-Trotti wiesen auf gleichzeitige Veränderungen im Kreislauf der Diploeschicht hin und bewiesen das an Hand der erweiterten venösen Gefäße und Räume und an deren Tendenz, sternförmige und netzähnliche Formen anzunehmen.

Andere Autoren, wie *Nuvoli, Salotti, Lupo,* beobachteten Verkalkungen der Dura mater, der parasellaren Regionen, des Tentoriums und der Falx cerebri. Aber nicht nur die den Nasennebenhöhlen benachbarten Knochenpartien schienen betroffen, sondern die Reaktion dehnte sich auch auf die Hirnhäute und das Ependym aus mit Komplikationen im Sinne von Druckstörungen des cerebralen Liquors und Verkalkungen der Plexus chorioidei der Seitenventrikel. Zusammenhänge zwischen chronischen Sinusitiden und Affektionen der Hirnhäute (z. B. Arachnoiditis) stellten wiederholt *Claude, Clovis-Vincent* und *Aubry* fest. Im Verlaufe seiner röntgenologischen Studien an Patienten mit Arachnoiditis traf *Salotti* bei 28% seiner Fälle auf eine Sinusitis. Davon fielen $^4/_5$ auf das weibliche Geschlecht. Weiter forschte er im Röntgenbild von 1000 erkrankten Schädeln nach endocraniellen Veränderungen. Die Hälfte der 18% positiven Fälle beurteilte er als Umgebungsreaktion nach *Bertolotti* und führte sie auf eine Sinusitis zurück, die er meistens auch klinisch nachweisen konnte.

Ferner vermutete 1935 der englische Psychiater *Pickworth,* im großen und ganzen den Gedanken *Bertolottis* folgend, ätiologische Zusammenhänge zwischen einer chronischen Sinusitis und psychischen Störungen, während 1939 *Porta* im Verlauf einer chronischen Sinusitis neurovegetative diencephale und extradiencephale Störungen beobachtete, solche des Schlafes, des Stoffwechsels, sexuelle und hypophysäre Dysfunktionen, trophische, vasomotorische und sekretorische Störungen. Es darf *Porta* als Verdienst angerechnet werden, diese Zusammenhänge erstmals richtig erkannt und auf deren große Bedeutung hingewiesen zu haben.

Bertolotti zeigte aber auch, daß solche im Röntgenbild festgestellte perisinusale Reaktionen (*Salotti* nannte sie die extrasinusalen Symptome der Sinusitis) nicht selten auf chronische Sinusitiden hinweisen, die bis dahin klinisch nicht manifest wurden. Danach kann ein banaler Katarrh, infolge asymptomatischen Verlaufs der damit verbundenen Nebenhöhlenaffektionen, nach Jahren zu Ausfallserscheinungen in den diencephalen Zentren führen. Durch ihn wurde oft eine Sinusitis, die auf keine klinische Untersuchungsmethode ansprach, erst durch den röntgenologischen Befund perisinusaler Reaktionen nachgewiesen. Der Nachweis einer endocraniellen-meningealen Umgebungsreaktion im Röntgenbild läßt immer eine Sinusopathie vermuten, auch wenn keine in die Augen springenden klinischen Symptome vorliegen *(Porta).*

2. *Definition und Röntgenbild der Perisinusitis.*

«Nach der modernen Konzeption müssen der Perisinusitis nicht nur die im Verlauf einer Sinusitis auftretende Modifikation der knöchernen Sinuswände und der angrenzenden Partien des Gesichtsschädels mit ihren direkten Auswirkungen zugeschrieben werden *(Bertolotti),* sondern auch der ganze in diesem Zusammenhang stehende Komplex der endocraniellen, vaso-meningo-encephalen und hypophysären Manifestationen *(Lupo)*» (nach *Porta*).

Porta, die heutige Richtung vertretend, weist aber eindringlich darauf hin, daß der Begriff Perisinusitis insofern eingeengt werden muß, als Craniopathien, irgendwelche encephalische, psychische und hypophysäre Störungen, die nicht immer im Krankheitsbild der Perisinusitis enthalten sind, oder in derem Zusammenhang keine Sinusopathie weder klinisch noch röntgenologisch festgestellt werden kann, nicht zu ihrem Symptomenkomplex gezählt werden dürfen. Die Bezeichnung Sinu-Perisinusitis, von *Lupo* mit

Vorliebe gebraucht, will dieser Präzisierung Nachdruck verschaffen.

In bezug auf die Manifestationen der Perisinusitis im Röntgenbild entnehmen wir folgendes *Portas* Aufzeichnungen: «In der Röntgenologie wird zwischen großen und kleinen Symptomen unterschieden.

Die großen Symptome: Knöcherne Verdickung der Wände und Septen der Nebenhöhlen, die von einer sklerotischen Knochenschicht umgeben scheinen, und Zonen vorspringender Knochenneubildungen neben solchen mit osteoporotischem Charakter sind die hervorstechendsten Symptome im Röntgenbild. Der ganze reaktive Prozeß imponiert durch eine stufenweise Abschwächung vom Zentrum nach der Peripherie. Dabei werden diese osteodystrophischen Vorgänge begleitet von Zirkulationsstörungen in der Diploe (Ektasie der venösen Räume und Gefäße, die stern- und netzähnliche Formen annehmen) und Reaktionen in den Meningen. Infolge Sklerose in der Diploe verschwindet die Spongiosa oft ganz, und die Gefäße treten dann reliefartig hervor. *Lupo* spricht von einem ‚aspetto geografico'. Verkalkungen werden beobachtet am Ligamentum clino-petrosum, an der Falx cerebri und an den Plexus chorioidei. Infolge der Stauungsvorgänge vergrößert sich der endocranielle Druck, und als Folge wird bisweilen eine Akzentuierung der Impressiones digitatae festgestellt. Daneben können sich je nach Intensität und Dauer des Prozesses noch weitere Veränderungen meningo-encephalischer Art einstellen. So werden neben Osteodystrophien an der Sella turcica auch Arachnoiditiden und Ependymitis beobachtet.»

Neben *Porta* führen auch *Claude* und *Salotti* die hydrocephalen Syndrome auf eine Stagnation in den venösen Gefäßen der Diploe und auf eine Überproduktion des Liquors zurück.

«Die kleinen Symptome: Sie treten dagegen besonders in bezug auf ihre Feststellbarkeit (ihre Bedeutung ist noch sehr umstritten) stark in den Hintergrund. Sie äußern sich in feinen perisellären Knochenbildungen, im Hervortreten der Gefäße der Diploe und in einer begrenzten Verkalkung der basalen Dura und der Falx.»

Außer den Gefäßveränderungen in der Diploe handelt es sich hier um reine endocranielle Alterationen, was auch *Lupo* unterstreicht.

Indem *Salotti* den perisinusalen Veränderungen im Röntgenbild einen bestimmten Entwicklungsrhythmus zuschreibt, versucht er, diese in drei Phasen aufzuteilen: in eine Einleitungsphase (Erwei-

terung der venösen Räume der Diploe und Überdruck des Liquors), in eine dysostotische Phase (Osteodystrophische Vorgänge mit Verdickungen und Verkalkungen in der Dura mater) und schließlich in eine progrediente Phase (unregelmäßige Ausbreitung der Endocraniose, Veränderungen an der Sella und teilweise oder vollständige Reduktion der Diploe).

In ähnlichem Bestreben, die Orientierung im Röntgenbild zu vereinfachen, unterteilt *Lupo* die Perisinusitis in einem topographischen Schema in eine Perisinusitis anterior und eine Perisinusitis posterior. Die erste umfaßt die Veränderung des Sinus frontalis und der vorderen Ethmoidzellen, während Alterationen der hinteren Ethmoidzellen und speziell des Sinus sphenoidalis als Perisinusitis posterior angesprochen werden.

Im Zusammenhang mit der Beurteilung des Röntgenbildes betont *Porta* nachdrücklich, daß dieser nur unter gleichzeitiger Berücksichtigung von klinischen Symptomen pathologische Bedeutung zukommt, da es äußerst schwer sei, eine Grenze zwischen Normalem und Pathologischem zu ziehen. Unter diesem Gesichtspunkt betrachtet, behalten die großen und kleinen Symptome, wovon die letzteren nach seiner Feststellung auch in 65% der klinisch gesunden Fälle angetroffen werden, trotzdem in Verbindung mit Sinusopathien ihren großen röntgenologischen Wert. *Porta* selbst weist auf die mannigfaltigen Ursachen hin, die im Verlauf des Lebens zu solchen craniomeningealen Veränderungen führen können, und ist überzeugt, daß eben doch schon viele chronische Sinusitiden weder von Patienten noch durch klinische Untersuchung erkannt verlaufen sind.

Auf Grund der heftigen Kontroversen, die die kleinen Symptome hervorgerufen haben, erachten wir es als richtig, die verschiedenen Ansichten hier anzuführen. Die sogenannten «piccoli segni» stellen, wie schon weiter oben beschrieben, osteo-meningovaskuläre Alterationen der fronto-basalen Region dar und lassen jeden sichtbaren pathologischen Zusammenhang vermissen. Ihre Diagnose im Röntgenbild setzt außer einem geschulten Auge einen feinen technischen Apparat voraus. Solche Veränderungen stellte *Lupo* bei 64 von 100 gesunden Menschen fest. Dies stimmt ungefähr mit den Untersuchungen von *Meldolesi* überein, der bei 150 Untersuchten 61 Fälle mit ähnlichen Veränderungen am Schädelknochen fand. Auch er hatte dafür keine ätiologische Erklärung. Erst kürzlich beobachtete *De Giuli* 100 gesunde Personen mittleren

Alters. 32 zeigten alterierte Gefäße, veränderten Trophismus des Schädelknochens, Vertiefung der Impressiones digitatae, und Verkalkungen der Dura mater. Der Prozentsatz stieg auf 65% bei Berücksichtigung der Veränderungen an der Sella turcica. Die ätiopathogenetische Bedeutung der kleinen Symptome ist stark umstritten. So mißt ihnen *Meldolesi* praktisch keine Bedeutung bei, während *Turano* sie als Zeugen pathologischen Geschehens betrachtet, indem er auf die vielen Möglichkeiten einer pathogenen Einwirkung auf den Schädelknochen hinweist (Gleichgewichtsstörungen im Stoffwechsel, hormonale Dysfunktionen, Hirnhautentzündungen, Veränderungen an der Hypophyse, Entzündungen der Nasennebenhöhlen, traumatische Störungen). *Salotti* und *Lupo* dagegen sprechen den kleinen Symptomen sogar diagnostische Bedeutung zu. So ist *Salotti* überzeugt, daß sie mit entzündlichen Vorgängen im Zusammenhang stehen, wobei die letzteren meistens latent und unerkannt verlaufen sollen. Nach *Lupo* werden diese Veränderungen des Endocraniums zu Unrecht als «piccoli segni» bezeichnet, da sie wohl quantitativ klein, qualitativ dagegen öfters irreversible, schwere Schädigungen darstellen sollen. Er will wiederholt durch sorgfältige Anamnese bei scheinbar gesunden Menschen solche pathologischen Zustände aufgedeckt haben. Nach diesen beiden Autoren handelt es sich also keineswegs nur um individuelle morphologische Verschiedenheiten des Schädelknochens, sondern die kleinen Symptome stellen eine pathologische Reaktion dar, wobei ursprünglich ein entzündlicher Prozeß in der Jugend dafür verantwortlich gemacht werden müsse. Beim Erwachsenen seien die perisinusalen Reaktionen abhängig von der Dauer, Intensität und Ausbreitung des Prozesses, und es sei daher gut möglich, daß man in einer bestimmten Phase des Prozesses nur diese im Röntgenbild sichtbaren kleinen Symptome feststellen könne. Für *Bertolotti* gehört es geradezu zum Wesen der Perisinusitis, daß sie sich vielfach nur durch die im Röntgenbild feststellbaren morphologischen Alterationen manifestiert und bei Leuten auf Sinu-Perisinusopathien hinweist, bei denen bis anhin keine klinischen Symptome eruiert wurden.

3. *Die pathogenetische Bedeutung der chronischen Sinusitis in der Perisinusitis.*

Der Amerikaner *Sluder* beobachtete, daß bei chronischen Sinusitiden nach der Art der Sinusitis hyperplastica bisweilen die

Hyperplasie sich nicht nur auf die Mucosa der pneumatischen Höhle beschränkt, sondern auch auf die Knochenwände übergreift. Er nannte diese Erscheinung Osteitis hyperplastica.

Nach *Nuvoli* führt eine chronische Entzündung der Sinusschleimhaut unweigerlich zu einer Reaktion im anliegenden Knochen, mit dem die tiefen Schichten eng verbunden sind. Dabei verliert der Knochen seine Trabekelstruktur und wird sklerotisch verdickt. Die auf das Endocranium übergreifende Entzündung regt Knochenneubildung an (Hyperostosen), führt zu chronischen Veränderungen an der Dura mater und zu deren Verkalkung, gewöhnlich auf der Höhe der Ligamenta clinopetrosa und der Falx cerebri. Im gleichen Zusammenhang steht die Akzentuierung der Impressiones digitatae und schließlich noch die exsudativen Vorgänge, die zu einer Vermehrung des Liquors führen.

Lupo teilt die in Frage stehenden chronischen Sinusitiden ein in:

A. *Postakute chronische Sinusitiden.*

1. Aus ursprünglich akuten Entzündungen.
2. Aus akuten posttraumatischen Entzündungen.

B. *Primär chronische Sinusitiden.*

Bei diesen Formen, wo jegliche akuten Entzündungserscheinungen fehlen, kann es sich handeln um:

1. Eine chronische posttraumatische Sinusitis.
2. Eine chronische Sinusitis, infolge Infektion aus dem Ohren-Nasen-Rachen-Raum.
3. Eine Sinusitis mit perisinusaler Umgebungsreaktion.

A. *Postakute chronische Sinusitis.*

Nach Arbeiten von *Caliceti* und *Kretschmann* imponiert das Röntgenbild außer durch eine diffuse Verschattung der pneumatischen Höhle, die meistens vielkammerig erscheint (im Gegensatz zur primär chronischen Sinusitis), auch durch perisinusale Osteosclerose und Hyperostosen. Nach *Lupo* ist die Opazität anfänglich durch Schleimhautverdickung bedingt, später aber auch durch eine solche der Knochenwände. Die in Form von Hyperostosen sichtbaren Knochenneubildungen finden sich nach ihm gewöhnlich an jenen Stellen, wo Knochensubstanz durch den chronischen Entzündungsprozeß zuerst zerstört und abgebaut wurde.

B. *Primär chronische Sinusitis.*

Das Röntgenbild zeigt totale oder teilweise Veränderungen in der Transparenz der Nebenhöhle, Störung in der Pneumatisation und Deformation und Verdickung der Sinuswände. Dazu stellen sich früher oder später Zeichen einer Perisinusitis ein: Hyperostosen und Osteoporosen an den Paranasalknochen und dem Os frontale. Gleicherorts drängen gegen das Schädelinnere Streifen von verkalktem und verdicktem Knochen vor. Durch den erhöhten intracraniellen Druck wird der venöse Abfluß in den Emissarien gehemmt. Die Gefäße der Diploe, deren Spongiosa ebenfalls Veränderungen aufweist, treten hervor. Schließlich zeigt sich auch eine Akzentuierung der Impressiones digitatae und der Pacchionischen Granulation *(Lupo).*

Die Tatsache, daß in der Regel außer einem sicheren röntgenologischen Befund weder die üblichen klinischen Untersuchungsmethoden noch neurovegetative Dysfunktionen, die evtl. mit einer Perisinusitis im Zusammenhang stehen können, eine eindeutige Diagnose auf eine primär chronische Sinusitis zulassen, veranlaßte die Klinik, diese Sinusitis als eine latente zu bezeichnen. Dagegen wehren sich verschiedene Röntgenologen (*Salotti* u. a.), indem sie ein Fehlen von klinischen Symptomen nicht als eine Rechtfertigung für eine Wertverminderung des Krankheitsbegriffes anerkennen wollen. Gewisse französische Autoren sprechen auch von einer «Sinusite sans sinusite», womit sie das Fehlen direkter sinusaler Symptome unterstreichen möchten. Endlich weist eine dritte Bezeichnung «Sinusitis plastica» vor allem auf eine Verdickung der Schleimhaut und des Knochens hin.

4. *Die Ätiologie der Craniopathien unter spezieller Berücksichtigung der Sinu-Perisinusitis.*

Craniosen, die in ihrer Ätiologie restlos geklärt und nosologisch eindeutig klassifiziert sind, wie etwa jene von Avitaminosen hervorgerufenen, fallen im Zusammenhang mit der Sinu-Perisinusitis außer Betracht. Uns interessieren nur die ätiologisch noch umstrittenen fronto-basalen Craniosen, die *Muscettola* entsprechend ihrer Struktur in 2 Gruppen aufteilt: in der 1. Gruppe herrschen die dysostotischen Vorgänge in der Spongiosa der Diploe vor, während in der 2. Gruppe die Knochenneubildungen (Hyperostosen) an der Tabula interna besonders augenfällig werden.

Zur 1. Gruppe gehört *die porotisch-lacunäre Dysostose von Bertolotti.*

Bei dieser Dysostose ist das Bild der Diploe charakterisiert durch osteoporotische Flecken, die mit umschriebenen sklerotischen Zonen abwechseln, und durch eine auffallende Erweiterung der Gefäße. Ein gleichzeitiges Bestehen von Sinusopathien konnte *Bertolotti* in manchen Fällen nachweisen, während sich Hyperostosen an der Tabula interna sehr selten feststellen ließen.

In der 2. Gruppe unterscheidet *Muscettola* zwischen primären (Hemicraniosis von *Brissaud* und *Leberboullet,* Hyperostosis frontalis interna nach *Morgagni-Stewart-Morel-Pende*) und sekundären Craniosen (Hyperostosis diffusa post-traumatica und Hyperostosis circumscripta).

1. *Primäre Craniosen.*

a) *Die Hemicraniosis von Brissaud und Leberboullet.*

Brissaud beschreibt diese Hyperostose als eine umschriebene, unilaterale und meist angeborene dystrophische Knochenverdikkung. *Bertolotti* dagegen sieht in ihr eine reaktive Form und führt sie auf blastomatöse Erkrankung der Meningen zurück.

b) *Die Hyperostosis frontalis interna.*

Sie kann nach *Dressler* strukturell verschieden auftreten, spongiös, kompakt und gemischt. *Moore* unterteilt sie topographisch in Nebula frontalis, Hyperostosis fronto-parietalis und Hyperostosis calvariae diffusa. *Morel* betrachtet diese Hyperostose als Ausdruck einer diencephal-hypophysären Dysfunktion und legt ihr eine Störung im Kalkstoffwechsel zugrunde.

Lucherini hat 11 Fälle von Hyperostosis frontalis interna untersucht und dabei nie sinu-perisinusale Veränderungen feststellen können. Dagegen will *Muscettola* wiederholt diese Hyperostose und gleichzeitig bestehende Nebenhöhlenaffektionen nachgewiesen haben.

2. *Sekundäre Craniosen.*

a) *Hyperostosis diffusa post-traumatica.*

An den durch ein Trauma verursachten Läsionen des Schädelknochens spielen sich osteodystrophische Prozesse ab und werden von diffusen Hyperostosen an der Tabula interna begleitet. *Boidi*

und *Trotti* fanden bei solchen post-traumatischen Hyperostosen, sofern sich dazu noch eine Sinusitis gesellte, reaktive Veränderungen in der Diploe im Sinne einer Perisinusitis.

b) *Hyperostosis circumscripta.*

Sie wird auch allgemein Hyperostose im Sinne der Umgebungsreaktion nach *Bertolotti* genannt und ist unter den fronto-basalen Craniosen die am häufigsten anzutreffende Form. Sie stellt eine endocranielle Reaktion dar auf benachbarte Entzündungen, die das Knochengewebe und die Hirnhäute reizen *(Bertolotti)*. Nach *Lupo* können auch neurovegetative Faktoren bei ihrem Entstehen eine Rolle spielen.

Die sekundären Craniosen zeigen im Gegensatz zu den primären, im besonderen zur Hyperostosis frontalis interna, einen weniger charakteristischen Verlauf in der Knochenneubildung, weisen aber immer einen eindeutigen röntgenologischen Befund einer Sinu-Perisinusitis auf *(Porta)*.

Verschiedene Theorien befassen sich mit der Ätio-Pathogenese der uns interessierenden Craniopathien, insbesondere der Hyperostosen. *Fattovich* publizierte 1951 4 Fälle von Hyperostosen. Zwei davon entsprachen nur teilweise dem Syndrom von *Morgagni* (Fehlen von Obesitas und Virilismus). Daraus folgerte er, daß Endocraniosen nicht nur hypophysär bedingt sein müssen, daß sie dagegen auch durch meningoencephale entzündliche Prozesse oder durch andere Herde (Sinusitis) verursacht werden können. Damit widerlegte er die Auffassung vieler Autoren, wie *Morel* und *Grollmann*, die allen Hyperostosen nur dysmetabolischen Charakter zuschreiben.

Nach *Pende* ist das Syndrom von *Morgagni* ein autonomes Krankheitsbild, auf einer diencephal-hypophysären Dysfunktion beruhend. Es darf nicht verwechselt werden mit osteodystrophischen Vorgängen noch mit Hyperostosen und Verkalkungen des Endocraniums bzw. der Dura, die durch Infektion aus benachbarten oder entfernten Herden hervorgerufen werden. Nach ihm entsteht also die Hyperostosis frontalis interna auf neuroendocriner Basis und hat keine Beziehung zu einem entzündlichen Vorgang, während er die zahlreichen anderen Endocraniosen im Sinne von *Bertolotti* als Umgebungsreaktionen betrachtet.

Für *Bertolotti* entstehen die Endocraniosen auf Grund einer chronischen Entzündung in den Nasennebenhöhlen, die durch In-

filtration und Diffusion der Infektionskeime in die Sinuswände zu einer osteo-meningealen Umgebungsreaktion, zur Perisinusitis führe. Schließlich könne die Perisinusitis durch Übergreifen auf die Hirnhäute sich in neurohypophysären Dysfunktionen auswirken. Davon nimmt er aus die basalen Hyperostosen mit luetischem Ursprung, das Syndrom von *Morgagni-Pende* und ihm nahestehende Endocraniosen, bei denen die auf endocrinen Störungen beruhende Degeneration der Tabula interna des Os frontale vielfach asymmetrisch verlaufe und bei Frauen im Klimakterium auftrete. Nach *Bertolotti* handelt es sich also in der Perisinusitis immer um sekundäre Hyperostosen, während er die primären in Zusammenhang mit trophoneurotischen Faktoren und vasomotorischen Störungen des Sympathicus bringt.

Die Theorie von *Nuvoli* gesteht den chronischen Sinusopathien die Möglichkeit der Einwirkung auf Endocranium und Meningen zu, spricht ihnen aber in diesem Zusammenhang eine unbedingte pathogenetische Bedeutung ab und weist ihnen eine untergeordnete Rolle zu. Die Ursache einer Hyperostose sei vielmehr in einer chronischen Entzündung der Dura mater zu suchen.

Lunedei hat 1947 auf dem internationalen Neurologen-Kongreß in Genua eine damals stark beachtete neue Idee entwickelt. Sämtliche Craniopathien (Umgebungsreaktionen, Syndrom von *Morgagni*) faßte er zusammen unter dem Einheitsbegriff: frontobasale Entzündung. Nach ihm liegt allen Craniopathien eine unspezifische Entzündung zugrunde, die entweder eine hyperergische Reaktion auf einen Prozeß mit verschiedener Reaktionslage darstellt oder durch nahe (Sinusitis) bzw. entfernte (Tbc.) Herde verursacht und aufrechterhalten wird. Wenn schon durch kontinuierliche Diffusion der Entzündungszellen eine chronische Sinusitis schließlich zu Meningocraniopathien führen kann, so muß, argumentierte er, in Auswertung der modernen Erkenntnisse die Möglichkeit bejaht werden, daß solche Craniopathien auch hyperergische Reaktionen auf chronische Entzündungen darstellen können. Neben dem allergischen Prinzip setzt er auch die Focustheorie auf das Schild seiner Betrachtungen.

In bezug auf die ätiologische Bedeutung der Sinusopathien unterscheidet er zwischen der Sinusitis als aktiver Herd und der Sinusitis als hyperergische Entzündung, wobei er als Ausgangslage für eine fronto-basale Entzündung die erste Form unbedingt, die zweite insofern anerkennt, als diese sekundär durch Kompli-

kation ebenfalls zum aktiven Focus wird. Die benachbarten Foci spielen in seinen Überlegungen im Gegensatz zu den entfernten Herden eine unbedeutende Rolle, da sie nach seiner Meinung normalerweise hyperergische Formen darstellen. Ihre Beziehung zu den Endocraniosen vergleicht er mit der Kombination Asthma-Sinusitis.

Durch *Lunedei* wird die ätio-pathogenetische Problemstellung dadurch vereinfacht, daß er alle fronto-basalen Meningocraniopathien auf eine unspezifische Entzündung zurückführt und vielen davon eine allergische Reaktion zugrunde legt. Anderseits aber erschwert er gerade durch diese Vereinfachung eine Differentialdiagnose zwischen der Hemicranie, den Diencephalopathien, den psycho-nervösen Störungen und der Perisinusitis.

Salotti baut die grundlegenden Konzeptionen von *Bertolotti, Pende* und *Lunedei* zu einer Synthese auf und versucht so der komplexen Kausalität der Endocraniosen besser gerecht zu werden. Er nimmt grundsätzlich 2 pathogenetische Möglichkeiten an. So wenig jemand noch die dysmetabolischen Formen in Abrede stellen kann, sagt er, so wenig darf heute bezweifelt werden, daß Endocraniosen durch Entzündungen hervorgerufen werden können, sei es nach dem Typus von *Bertolotti* im Zusammenhang mit Meningitiden oder als Folge einer chronischen Sinusitis, sei es nach dem Typus von *Lunedei* als hyperergische Reaktionen (deren Häufigkeit er allerdings stark bezweifelt).

Greppi studierte diese 2 klinisch und ätiologisch verschiedenen Arten von Endocraniosen (im Röntgenbild lassen sich keine Unterschiede feststellen) und kam zum Schluß, daß die dysmetabolische Form (Hyperostosis frontalis interna von *Morgagni* als Prototyp) als Veränderungen der Meningen und des Endocraniums in der Frontalregion fast ausschließlich bei Frauen in der Menopause angetroffen wird, während die entzündlich-allergische Form meistens als sekundäre perisinusitische Alterationen auf chronische Entzündungen in den Nebenhöhlen bei beiden Geschlechtern vorwiegend im mittleren Alter imponiert.

Zusammenfassend kann gesagt werden, daß die von vielen Autoren erwiesene pathogenetische Beziehung zwischen den Sinusopathien und den meningocraniellen Reaktionen eine dreifache sein kann (nach *Porta*):

«1. Die Sinusitis kann eine primär chronische Entzündung sein und in der Form einer Umgebungsreaktion auf das benachbarte

Endocranium übergreifen und so als Perisinusitis manifest werden. Die dabei auftretenden Craniopathien sind entzündliche Reaktionen und unterscheiden sich dadurch von anderen Formen, insbesondere von dysmetabolischen Veränderungen, wie sie etwa die Hyperostosis frontalis interna von *Morgagni* darstellt *(Bertolotti, Lupo).*» *Caliceti, Pickworth, Nuvoli* u. a. erklären das Überleiten der Entzündung auf das Endocranium mit einer aktiven Hyperämie, für *Nicotra* und *Key-Retzius* stellen die lymphatischen Straßen, die von der Nasenschleimhaut zu den Subarachnoidalräumen führen, diese Wege dar.

«2. Die Sinusitis kann aber auch als hyperergische Reaktion neben einer fronto-basalen Entzündung auftreten, auf die gleiche Art wie bei der Kombination Asthma — Sinusitis *(Lunedei).*

3. Schließlich kann die Sinusitis sekundär durch Diffusion eines Entzündungsprozesses aus der fronto-basalen Region nach den Nebenhöhlen entstehen. Solche Sinusitiden zeigen anfänglich meist hyperergischen Charakter mit sukzessivem Eindringen der Infektionskeime *(Urbach* und *Gottlieb, Ashley* und *Byron Black).*»

5. *Die klinischen Symptome der Perisinusitis.*

Es gibt wenige Krankheitsbilder mit einem solch großen Symptomenkomplex wie die Perisinusitis, was sich nur schon durch die anatomischen Verhältnisse der betroffenen Gebiete und deren Bedeutung im neuro-vegetativen Geschehen erklärt. Ein konstantes, eindeutig charakteristisches klinisches Symptom der Perisinusitis gibt es aber nicht. Je nach dem Stand und Verlauf des Prozesses können sie vereinzelt und subjektiv kaum erkannt auftreten, oder dann machen sie sich stürmisch und gravierend bemerkbar, wobei das klinische Bild schwere Störungen im diencephal-hypophysären System anzeigt. Dazwischen sind alle Abstufungen und Schattierungen möglich.

Es würde weit über den Rahmen dieser Arbeit gehen, wollten wir uns auf eine eingehende Besprechung sämtlicher klinischer Manifestationen einlassen; wir begnügen uns damit, die wichtigsten aufzuzählen und, wo wir es für nötig erachten, kurz zu erläutern. Dabei folgen wir grosso modo *Silvagnis* Einteilung.

A. *Die Kopfschmerzen.*

Kopfschmerzen stellen das am häufigsten angetroffene Symptom dar, deren Intensität aber keinen Schluß auf die Veränderungen im Röntgenbild zuläßt. Insofern sind sie sehr wichtig, als sie

immer auf einen aktiven Prozeß hinweisen. Gewöhnlich sind sie bei der Perisinusitis frontalis in den vorderen, bei der Perisinusitis ethmoido-sphenoidalis mehr in den hinteren Schädelpartien lokalisiert. Im Zusammenhang mit einer Reizung der ersten zwei Spinalnerven infolge Übergreifens des chronischen Prozesses auf die spinale Meninx und durch Erweiterung der subarachnoidalen Räume bei Zunahme des Liquor ist es nicht selten, daß die Kopfschmerzen diffus gegen den Nacken ausstrahlen *(Silvagni)*.

B. *Die diencephal-hypophysären Störungen.*

Die diencephal-hypophysären Störungen im Verlauf einer Perisinusitis betrachtet *Bertolotti* als eine Bestätigung der Einwirkung der osteomeningealen Umgebungsreaktion im Gebiet der Sella auf die benachbarten neurovegetativen Zentren. Sie sind nach *Silvagni* meistens geringeren Grades und äußern sich selten in schwerwiegenden Symptomen, wie etwa in einer *Simmond*schen Krankheit, in einer Akromegalie oder in einer diencephalen Epilepsie usw.

1. *Schlafstörungen.*

In Verbindung mit den Beobachtungen von *Porta, Garetto* und *Roasenda* verwertete *Lunedei* seine Untersuchungen in einer Klassifizierung und teilte die auftretenden Schlafstörungen ein in:

a) übermäßiges Schlafbedürfnis;
b) Schlafmangel;
c) Veränderungen des Schlafrhythmus;
d) Narkolepsie.

2. *Psychische Störungen.*

Im Zusammenhang mit einer chronischen Sinusitis machte der Engländer *Pickworth* die ersten Feststellungen psychischer Art. Weiter beobachtete *Torrigiani* kleine psychische Störungen, so Angstzustände, Tendenzen zu Melancholie, Apathie verbunden mit Asthenie, und *Bruzzone* konnte in 50% der untersuchten Fälle solche kleine psychische Störungen nachweisen.

3. *Thermoregulatorische Störungen.*

Porta beschreibt solche, die im Verlauf einer Perisinusitis nicht selten anzutreffen seien. Nach ihm könnten sie mehr in Form von Wärmestauungen beobachtet werden, während Wärmedefizite die Ausnahme bildeten.

4. *Stoffwechselstörungen.*

Bei Patienten mit chronischer Sinusitis hat *Porta* den Blutzucker untersucht und dabei Resultate erhalten, die jenen der *Lippmann*schen Kurve sehr ähnlich werden. Weitere Stoffwechselstörungen manifestieren sich als Polyurie und Durstzustände *(Silvagni).*

5. *Genitale Veränderungen.*

Calicetti und *Lunghetti* beschreiben einen Hypogenitalismus, den sie via diencephal-hypophysäre Dysfunktionen auf eine Perisinusitis zurückführen.

C. *Sehstörungen.*

Die chronische Reizung der Hirnhäute führt zu einer Überproduktion des Liquors. Dieser erweitert die Subarachnoidalräume und dringt nach *Nuvoli* bis zur Scheide des Nervus opticus vor, wo er durch den auf den Nervenstamm ausübenden Druck zu Ausfallserscheinungen führt. Mit diesen meningo-encephalischen Zirkulationsstörungen erklärt *Silvagni* die primäre Neuritis des Nervus opticus verbunden mit einer Papillitis. *Di Marzio* und *Ferreri* beobachteten im Zusammenhang mit chronischen Sinusopathien einseitige Amaurosen, die sie auf eine retrobulbäre Neuritis zurückführen konnten. Das chiasmatische Syndrom wird verschieden erklärt. Für *Silvagni* ist es das klinische Manifestwerden einer Arachnoiditis optico-chiasmatica, während *Nuvoli* es auf Druckstörungen im dritten Ventrikel zurückführen möchte. *Di Marzio* hat dieses Syndrom eingehend studiert und hebt hervor, daß es zuerst an einer Hemianopsie erkannt werden könne, die er als eine horizontale beschreibt, im Gegensatz zu *Rubino*, der häufig eine mehr oder weniger ausgeprägte bitemporale Hemianopsie beobachtete.

D. *Cochleo-vestibuläre Störungen.*

Barré und *Belloni* führen unabhängig voneinander die cochleovestibulären Störungen im Verlauf einer Perisinusitis auf eine Hyperostose in der frontobasalen Region zurück. Während *Lunedei* nicht an diese Zusammenhänge glaubt, will *Carr* in 65% der untersuchten, chronischen Sinusitiden Gleichgewichtsstörungen in Form von Schwindelanfällen beobachtet haben. In Kombination mit Gleichgewichtsstörungen stellte *Lucherini* bei 5 Patienten noch Hypoakusie fest. Der durch osteodystrophische Vorgänge verur-

sachte Druck auf die Pars acustica kann neben transitorischer und permanenter Hypoakusie auch noch Parakusie hervorrufen *(Silvagni)*.

E. *Extradiencephale Störungen.*

Die extradiencephalen Ausfallserscheinungen sind viel seltener als die diencephal-hypophysären und werden vorwiegend bei der Perisinusitis maxillaris angetroffen *(Porta)*. *Calicetti* beschreibt ein Fall von Abducensparese. Nach *Silvagni* sind es vor allem Neuralgien des ersten und zweiten Astes des Trigeminus. Reize auf das Ganglion in der Fossa pterygo-palatina oder auf den Nervus petrosus superficialis können zum *Sluder*schen Syndrom führen, das in einer Neuralgie der sensiblen Fasern des Ganglion spheno-palatinum besteht. Ähnliche Reize auf den Nervus nasalis kommen im Syndrom von *Charlin* zum Ausdruck, das Schmerzen in der Orbitalgegend (oft im Ewingschen Punkt und täuscht so eine Sinusitis frontalis vor), Entzündungen in der vorderen Augenkammer und homolaterale Nasenschleimhautentzündung umfaßt.

ZWEITER TEIL

Die Perisinusitis an der Oto-rhino-laryngologischen Klinik und Poliklinik der Universität Zürich.

1. *Das Prozedere.*

a) *Das Untersuchungsmaterial.*

Wir machten die Perisinusitis frontalis zum Gegenstand unserer Untersuchungen und richteten das Hauptaugenmerk auf das Verhalten der Tabula interna des Sinus frontalis im Verlauf einer Stirnhöhlenentzündung. Zu diesem Zwecke wurden Sinusitiden der Stirnhöhlen, die klinisch wie röntgenologisch eindeutig diagnostiziert werden konnten, untersucht. Dagegen sind nicht in unseren Betrachtungen einbezogen subakute und akute Fälle, die röntgennegativ waren. Anderseits wurden auch solche Fälle nicht berücksichtigt, deren Röntgenbilder wohl suspekte Verschattungen aufwiesen, aber klinisch befundfrei waren. Schließlich fehlen im Untersuchungsmaterial alle Sinusitiden, bei denen eine allergische Basis vermutet wurde, und solche, die sich mit bereits bestehenden vegetativen diencephalen Dysfunktionen vergesellschaftet hatten. Abgesehen von den eben gemachten Restriktionen, erfolgte keine spezielle Auslese.

Die Untersuchungen stützen sich auf Röntgenbilder, die alle im Röntgeninstitut der Universität Zürich (Direktor: Prof. Dr. *H. R. Schinz*) aufgenommen wurden.

Für die röntgenologische Untersuchung der Tabula interna kamen 2 Aufnahmeverfahren in Frage:

1. die Profilaufnahme,
2. die axial überhängende Schädelaufnahme.

Die Profilaufnahme lag für einige wenige Fälle vor und bot deshalb keine Vergleichsmöglichkeiten. Darum benützten wir die axial überhängende Aufnahme. Diese Aufnahme vermittelt ein Querschnittsbild der nach der Seite sich ausdehnenden Tabula interna. Sie wird aber erst seit 2 Jahren beim Nebenhöhlenstatus regelmäßig angefertigt, weshalb sich unser Gesamtuntersuchungsmaterial auf die Jahre 1950 und 1951 beschränkt, wovon Tabelle I eine Übersicht gibt.

TABELLE I.

Jahre	Männer	Frauen	Total
1950	25	12	37
1951	29	13	42
Total	54	25	79

b) *Die Untersuchungsmethode.*

Die Perisinusitis kann sich an der Tabula interna nach Angaben verschiedener Autoren, wie z. B. *Bertolottis*, vorwiegend in einer Kondensation, Verdickung und Deformation des Knochens auswirken. Die wesentlichste und augenfälligste Veränderung, die Hyperostosenbildung, die sich in einer Knochenverdickung äußert, eignet sich gut für vergleichende Messungen. Deshalb wurde an der Tabula interna, auf ihrem Verlauf von der Abgangsstelle von der Crista frontalis bis zu der sie schneidenden Projektionslinie der Mandibula, bilateral die maximale und minimale Breite gemessen. Der Verlauf des Endocraniums, d. h. der inneren Knochengrenze, wurde zudem graphisch dargestellt. Sämtliche Messungen wurden senkrecht zur Verlaufsrichtung der Sinuswand ausgeführt und in Millimetern angegeben. Bei günstigen Fällen bestand eine Meßmöglichkeit auf einer Länge von 3—4 cm, bei weniger oder ungünstigen Fällen eine solche höchstens auf einer Distanz von 1,5 cm.

Zwei wichtige Fehlerquellen können die Objektivität der Messungen beeinträchtigen:

1. Die Projektionsabweichung, die sich aus der Variation der Fokusentfernung ergibt. So können verzerrte Bilder entstehen.

2. Die Breitenbestimmungen der Tabula interna sind weitgehend vom subjektiven Messungsvermögen des Untersuchers abhängig und können daher Fehler in sich bergen.

Um die Relativität der Messungen noch besser zu unterstreichen, ist es nützlich, sich folgendes in Erinnerung zu rufen:

Eine Veränderung des Knochens kann im Röntgenbild nur festgestellt werden, wenn dessen Calciumgehalt eine Veränderung erfahren hat, oder wenn der Knochen deformiert ist. Ist keine dieser Veränderungen nachweisbar, so ist eine perisinusitische Reaktion trotzdem nicht ausgeschlossen. Man kann höchstens die Aussage machen, daß diese noch keine ausgedehnte, oder von noch nicht langer Dauer ist. Diese Einschränkung ist bedingt durch die Physik der Röntgenstrahlen, durch die sogenannte Röntgenlatenz.

In diesem Zusammenhang sei mit *Porta* nochmals auf die großen Schwierigkeiten aufmerksam gemacht, die sich beim Versuch einer Differenzierung der Befunde in pathologische und normale ergeben. Das Kernproblem liegt eben in der Schaffung einer objektiven Vergleichsbasis, auf der dann eine scharfe Trennung angestrebt werden kann.

Zur Herstellung einer solchen Vergleichsbasis konnten wir an 35 axial überhängenden Schädelaufnahmen Messungen vornehmen, bei denen die Röntgendiagnose keine Verschattung feststellen ließ und die klinische Untersuchung der Nasennebenhöhlen befund- und symptomfrei verlief. Ein für beide Geschlechter quantitativ gleichwertiges Untersuchungsmaterial wurde angestrebt. Schließlich lagen 18 männliche und 17 weibliche Schädelaufnahmen vor.

2. *Meßresultate bei Normalfällen.*

Die Messungen an gesunden Stirnhöhlen hatten somit den Zweck, die Grenzen festzulegen, innerhalb welcher von normalen Verhältnissen gesprochen werden kann. Um eventuelle Unterschiede zwischen Männern und Frauen feststellen zu können, führten wir die Messungen für beide Geschlechter getrennt durch. Die Senkrechte C in den folgenden Tabellen stellt schematisch die Abgangsstelle der Tabula interna von der Crista frontalis dar.

A. Männer.

TABELLE II a.

Patient	Alter (Jahre)	Max. Breite der Tab. int. rechts	links	Min. Breite der Tab. int. rechts	links
1	27	2,0	2,5	1,5	1,5
2	44	1,5	1,5	1,0	0,5
3	42	1,5	2,0	1,0	1,5
4	31	2,0	1,5	1,0	1,0
5	46	3,0	2,0	2,0	1,0
6	22	2,5	2,0	2,0	1,5
7	25	2,0	2,0	1,0	1,0
8	21	2,0	2,0	1,0	1,0
9	33	1,0	0,5	0,5	0,5
10	55	2,0	2,5	1,0	1,5
11	62	2,5	2,0	2,0	2,0
12	47	1,0	1,5	0,5	1,0
13	36	2,5	3,0	2,5	2,0
14	28	1,5	1,5	0,5	1,0
15	32	3,0	3,0	2,5	2,0
16	18	1,0	1,5	1,0	1,0
17	52	2,0	2,0	1,5	1,5
18	21	1,0	2,0	0,5	1,0
Durchschnitt	35,6	1,88	1,95	1,27	1,25

TABELLE II b.

Patient	Verlauf der Tab. int. rechts C links	Form und Opazität: rechts	links
1	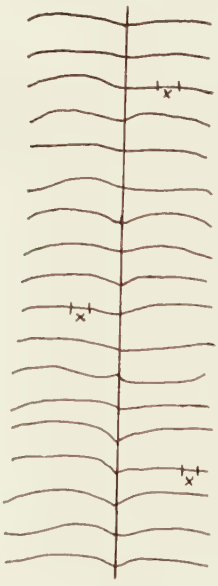	++	++
2		++	++
3		++	−+
4		++	++
5		++	++
6		++	++
7		++	++
8		++	++
9		++	++
10		−+	++
11		++	++
12		++	++
13		++	++
14		++	++
15		++	−+
16		++	++
17		++	++
18		++	++

\+ gleichmäßig in Form und Opazität.
— schwach opak.
× Stelle veränderter Opazität.

B. Frauen.

TABELLE III a.

Patient	Alter (Jahre)	Max. Breite der Tab. int. rechts	Max. Breite der Tab. int. links	Min. Breite der Tab. int. rechts	Min. Breite der Tab. int. links
1	28	2,0	2,0	1,0	1,0
2	58	3,0	3,0	2,0	2,0
3	48	1,0	1,5	1,0	1,0
4	38	2,0	2,0	1,0	1,0
5	19	2,5	2,0	2,0	1,0
6	55	3,0	2,5	2,5	2,0
7	28	2,0	2,0	1,5	1,5
8	37	1,0	1,5	0,5	0,5
9	35	1,0	1,0	0,5	1,0
10	42	1,5	2,5	1,5	1,5
11	22	2,0	1,5	1,0	1,5
12	51	1,5	1,0	0,5	0,5
13	47	3,0	2,5	2,0	1,5
14	36	1,5	2,0	1,5	1,5
15	18	2,5	2,0	1,5	2,0
16	24	2,0	2,0	1,5	1,0
17	39	1,0	2,0	0,5	1,5
Durchschnitt:	36,7	1,91	1,94	1,29	1,32

TABELLE III b.

Patient	Verlauf der Tab. int. rechts C links	Form und Opazität: rechts	Form und Opazität: links
1	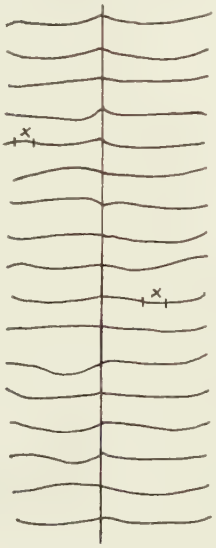	++	-+
2		++	++
3		++	++
4		++	++
5		−+	++
6		++	++
7		++	++
8		++	++
9		++	++
10		++	−+
11		++	++
12		++	++
13		++	++
14		++	++
15		++	++
16		++	++
17		++	++

\+ gleichmäßig in Form und Opazität.
— schwach opak.
× Stelle veränderter Opazität.

Ein Vergleich der Durchschnittswerte zwischen Frauen und Männern zeigt kleine Differenzen von höchstens 0,07 mm. Diese Abweichungsquote glauben wir mit dem Hinweis auf die weiter oben angeführten Fehlerquellen erklären zu dürfen, und wir können somit feststellen, daß keine wesentlichen Unterschiede zwischen den Geschlechtern bestehen. Ebenso kann praktisch von einer Ausgeglichenheit der entsprechenden Querschnittmaße zwischen der rechten und der linken Tabula interna gesprochen werden. Wichtiger erscheint uns allerdings der Vergleich zwischen der maximalen und minimalen Breite der gleichseitigen Sinuswand. Nach den Tabellen II a und III a bestehen bei unseren Testfällen in bezug auf die Breite innerhalb der homolateralen Tabula interna Unterschiede von 1,0 mm und weniger. Der gleiche Wert ergibt sich auch aus den adäquaten Messungen der rechten und der linken Seite, dabei wird die größte Breite mit 3,0 mm gemessen.

Aus den Tabellen II b und III b geht also hervor, daß in der Regel bei den Normalfällen der Verlauf der Tabula interna ein kontinuierlicher, leich gekrümmter ist und sich die Strahlendurchlässigkeit der Sinusinnenwand in einer gleichmäßigen Opazität äußert.

3. *Meßresultate bei Sinusitiden.*

Für die Beurteilung der Röntgenbilder erkrankter Stirnhöhlen war einerseits *Bertolottis* These wegweisend, worin er jede im Verlauf einer Sinusitis auftretende Veränderung der Nebenhöhlenwände als eine Entzündungsreaktion des Knochens auf diese zurückführt; anderseits boten die Meßresultate der 35 gesunden Fälle, die wir als Normalwerte annahmen, eine einfache Vergleichsmöglichkeit.

So wurden die Röntgenbilder der in Tabelle I zusammengestellten 79 Fälle mit Sinusitis frontalis in bezug auf Breite, Verlauf und Opazität der Tabula interna gemessen bzw. kritisch mit den Aufnahmen der Normalfälle verglichen. Um bei der Breitenmessung der Fehlerquote Rechnung zu tragen, wurden nur solche Fälle als nicht mehr normal betrachtet, die Unterschiede von 1,5 mm und mehr zwischen den homolateralen bzw. adäquaten kontralateralen Meßpunkte messen ließen.

15 Fälle erfüllten diese Bedingungen oder stachen hervor durch auffallende Unregelmäßigkeiten im Verlauf und in der Dichte der Tabula interna. In den nachfolgenden Tabellen IV und V sind diese Messungen und Beobachtungen nach Geschlechtern getrennt aufgeführt.

A. Männer.

TABELLE IV a.

Patient	Alter (Jahre)	Röntgenolog. Verhalten der Stirnhöhle rechts	links	Klin. Form der Sinusitis	Verhalten der übrigen Nebenhöhlen
1	40	verschattet	verschattet	chron.	Pansinusitis
2	27	verschattet	suspekt	chron.	Pansinusitis re.
3	26	verschattet	verschattet	chron.	Sinusitis max. re., sonst o. B.
4	22	stark verschattet	hell	chron.	Pansinusitis
5	49	verschattet	verschattet	chron.	Pansinusitis
6	80	verschattet	verschattet	chron.	Pansinusitis
7	21	verschattet	verschattet	chron.	Pansinusitis
8	42	verschattet	hell	akut	Sinusitis max. duplex, sonst o. B.
9	43	verschattet	verschattet	chron.	Pansinusitis
10	37	verschattet	verschattet	chron.	o. B.

TABELLE IV b.

Patient	Max. Breite der Tab. int. rechts	links	Min. Breite der Tab. int. rechts	links
1	4,0	3,0	1,5	1,0
2	2,0	1,0	2,0	0,5
3	2,5	3,5	0,5	0,5
4	4,0	3,0	2,5	1,0
5	6,5	4,0	3,0	1,5
6	5,0	2,0	1,5	1,0
7	6,0	3,0	3,0	1,0
8	2,0	2,0	1,0	1,0
9	2,5	3,5	1,0	1,0
10	3,0	1,0	1,5	0,5

Vergleicht man die Werte aus den Tabellen II und III mit denjenigen aus den Tabellen IV und V, so sind deutliche Unterschiede unverkennbar. So kann nach den Tabellen IV b und V b die Breite der Tabula interna der einen Stirnhöhle bis zu 3,5 mm bei beiden Geschlechtern differieren, gegenüber 1,0 mm bei den Normalfällen. Die adäquaten Messungen an der Innenwand beider Stirnhöhlen ergeben bei den Männern Differenzen von maximal 3,0 mm, bei den Frauen solche von maximal 2,5 mm. Bei den Normalfällen aber übersteigen diese Unterschiedswerte 1,0 mm nie.

Diese zum Teil eklatanten Diskrepanzen in den Messungen an entzündlich veränderten Stirnhöhlen, gegenüber den eher bescheidenen und konstanten Differenzen von höchstens 1,0 mm bei den

TABELLE IV c.

Patient	Verlauf der Tab. int. rechts C links	Form und Opazität der Tab. int. rechts	links
1	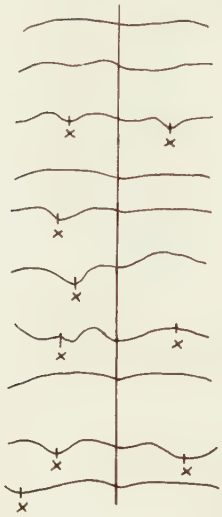	unscharf begrenzter Innenrand	gleichmäßig
2		gleichmäßig breites, stark opakes Band	dünner, schwach opaker Faden
3		x: größte Breite und auffallend starke Opazität	x: gleich wie rechts
4		erscheint doppelt so breit wie li.	etwas schwächer opak als rechts
5		x: größte Breite, gleichmäßig opak, unscharf begrenzt	gleichmäßig opak, Breite nimmt kontinuierlich nach lat. zu
6		x: größte Breite, unscharf begrenzt, ungleichmäßig opak	normal
7		x: größte Breite und stärkste Opazität	x: gleich wie rechts
8		gleichmäßig breit, gegenüber links auffallend stark metalldicht opak	gleichmäßig
9		x: größte Breite und stärkste Opazität	x: gleich wie rechts
10		x: größte Breite, gegenüber li. breites, stark opakes Band	gegenüber re. dünner und schwach opaker Faden

B. Frauen.

TABELLE V a.

Patient	Alter (Jahre)	Röntgenolog. Verhalten der Stirnhohle rechts	links	Klin. Form der Sinusitis	Verhalten der übrigen Nebenhohlen
1	76	hell	verschattet	chron.	Pansinusitis
2	35	verschattet	verschattet	chron.	Pansinusitis
3	46	verschattet	verschattet	chron.	Sinusitis max. duplex
4	55	verschattet	verschattet	chron.	Pansinusitis
5	19	hell	verschattet	akut	o. B.

TABELLE V b.

Patient	Max. Breite der Tab. int. rechts	links	Min. Breite der Tab. int. rechts	links
1	2,0	4,5	1,0	1,0
2	3,0	3,0	1,0	0,5
3	1,5	2,0	$< 0{,}5$	$< 0{,}5$
4	2,0	2,0	0,5	0,5
5	1,0	2,0	1,0	1,0

TABELLE V c.

Patient	Verlauf der Tab. int. rechts C links	Form und Opazität der Tab. int. rechts	links
1		regelmäßig	xx: größte Breite x: stärkste Opazität
2		x: größte Breite und auffallend metalldichte opake Stelle	x: gleich wie rechts
3		gleichmäßig opak x: größte Breite	x: größte Breite und stark opak, unscharf begrenzt
4		x: größte Breite und stärkere Opazität	x: gleich wie rechts
5		gleichmäßig	gleichmäßig, gegenüber rechts aber stark metalldicht opak

Normalfällen, lassen den Schluß auf tatsächlich bestehende Knochenverdickungen zu, auch wenn diese sich nicht im bekannten Ausmaß der Hyperostosis frontalis interna von *Morgagni* manifestieren. Die Knochenapposition kann dabei auf bestimmte Stellen der Sinuswand lokalisiert erfolgen oder sich gleichmäßig an der Tabula interna ausbreiten. Eine gleichmäßige Knochenverdickung konnte aber nur bei Röntgenaufnahmen, wo eine einseitige Stirnhöhlenverschattung vorlag, sicher festgestellt werden. So imponiert die Tabula interna der verschatteten Nebenhöhle bei den Patienten 2 und 4 der Tabelle IV als breites Band, im Gegensatz zur als dünner Faden erscheinenden Sinuswand der andern, gesunden Seite. Das gleiche Phänomen konnte auch bei Patient 10 der Tabelle IV beobachtet werden, obwohl beide Stirnhöhlen eindeutig verschattet sind. Offenbar hat hier, wie auch bei Patient 6, die Perisinusitis nur auf einer Seite eingesetzt.

Daß eine Veränderung der Tabula interna nur bei jenen Stirnhöhlen angetroffen werden kann, die entzündlich erkrankt sind, kann aus den Tabellen IV a und V a in Verbindung mit den Tabellen IV b, c und V b, c herausgelesen werden. Denn bei 4 Fällen, die nur einseitig erkrankt waren, konnten auf der gesunden Seite normale Werte gemessen werden. Die Beispiele der Patienten 6 und 10 der Tabelle IV zeigen aber auch, daß eine Sinusitis duplex mit Umgebungsreaktion nicht unbedingt eine beidseitige Perisinusitis zur Folge haben muß.

Wie sich eine auf bestimmte Stellen beschränkte Knochenverdickung auf Verlauf und Form der Tabula interna auswirken kann, illustrieren die Tabellen IV c und V c. Interessant ist dabei die Feststellung, daß die breitesten und gewöhnlich gegen das Schädelinnere vorspringenden Wandpartien meistens auch die

größte Dichte aufweisen. Es darf angenommen werden, daß es sich bei diesen auffallend dichtopaken Stellen um sklerotische Knochenkondensationen handelt. Diese Erscheinung der verminderten Strahlendurchlässigkeit wurde von *Bertolotti* im gleichen Sinne gedeutet. Osteoporotische Vorgänge hingegen, wie sie derselbe Autor beschreibt, lassen sich in unseren Aufnahmen nicht sicher aufdecken. Dieser ganze Fragenkomplex der veränderten Knochenstruktur könnte unseres Erachtens nur mit Hilfe von histologisch-mikroskopischen Untersuchungen einwandfrei abgeklärt werden.

Die nachfolgenden 4 Photos ergänzen und erklären bildlich die tabellarisch geordneten Resultate. Während das erste Bild von einer gesunden Stirnhöhle stammt und zur Gegenüberstellung dient, zeigen die andern Aufnahmen die möglichen Auswirkungen einer chronischen Sinusitis auf die Tabula interna. Die endocraniellen Veränderungen (→) sind deutlich erkennbar, doch würden sie bei einem Vergleich mit denjenigen der dysmetabolischen Formen (Hyperostosis frontalis interna von *Morgagni*) relativ bescheiden wirken.

Die Tabellen IV a und V a heben hervor, wie in der überwiegenden Mehrzahl chronische Sinusitiden pathologisch auf die Sinuswände einwirken, und daß dabei die Sinusitis frontalis meistens nur eine Teilmanifestation einer ausgedehnten und allgemeinen Nebenhöhlenaffektion, einer Pansinusitis darstellt.

Die zwei Sinusitiden mit akuter Erscheinungsform lassen insofern eine perisinusale Reaktion erkennen, als die Tabula interna der kranken Stirnhöhle gegenüber der gesunden eine in die Augen springende Knochenkondensation aufweist, die im Röntgenbild durch eine metalldichte Verschattung imponiert.

Leider läßt sich im ganzen Schrifttum kein Autor finden, der ähnliche Untersuchungen und Messungen vornahm, weshalb unsere Resultate nicht mit andern verglichen werden können.

Als Schlußfolgerungen aus diesem Kapitel stellen wir fest:

1. Im Verlauf einer meist chronischen Stirnhöhlenentzündung kann an der Tabula interna eine Knochenreaktion auftreten.

2. Die Tabula interna kann sich dabei in bezug auf Breite, Form und Opazität verändern.

3. Die Perisinusitis läßt keine wesentlichen Unterschiede sowohl quantitativer wie qualitativer Art zwischen den Geschlechtern nachweisen.

Abb. 1.



Abb. 2.

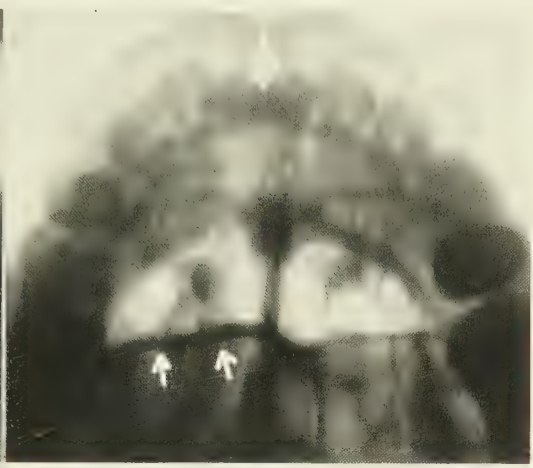

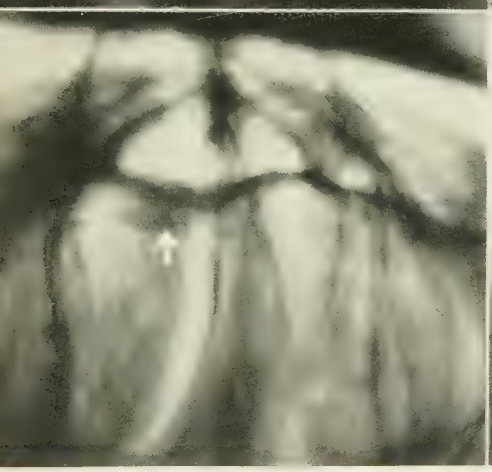

Abb. 3.

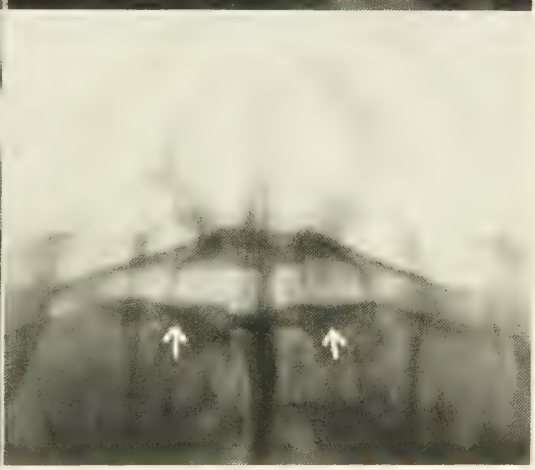

Abb. 4.

Abb. 1 (Patient 17, Tab. II a, b). Typisches Bild gesunder Stirnhöhlen mit normaler und in bezug auf Breite, Verlauf und Opazität gleichmäßiger Tabula interna.

Abb. 2 (Patient 2, Tab. IV a, b, c). Die chronische Entzündung der rechten Stirnhöhle hat auf der gleichen Seite eine sklerotische, bandartig verdickte Tabula interna zur Folge.

Abb. 3 (Patient 6, Tab. IV a, b, c). Die rechte Sinusinnenwand reagiert auf die chronische Sinusitis mit einer keilförmigen Hyperostose. Eine deutlich verdickte Schleimhaut liegt der Tabula interna auf. Dagegen ist keine wesentliche Veränderung des Calciumgehaltes des Knochens feststellbar.

Abb. 4 (Patient 4, Tab. V a, b, c). Lokalisierte Knochenreaktion an den mit (→) bezeichneten Stellen. Diese heben sich von der übrigen Tabula interna sowohl durch die größere Breite wie auch durch die stärkere Opazität sichtbar ab.

4. *Geschlecht und Alter bei der Perisinusitis.*

Die 15 angeführten Fälle mit positiven Zeichen einer Perisinusitis machen 18,9% des Gesamtuntersuchungsmaterials aus (s. Tabelle I). Das männliche Geschlecht zählt 18,6%, das weibliche 20,0% solcher Veränderungen an der Tabula interna.

Eine frappante Ähnlichkeit mit dem Resultat von *Salotti* darf nicht über die wichtige Tatsache hinwegtäuschen, daß seine Voraussetzungen und das Untersuchungsmaterial ganz anderer Art waren. Er forschte nämlich an Übersichts- und Profilaufnahmen erkrankter Schädel nach endocraniellen Veränderungen unbestimmter Lokalisation. Seine positiven Fälle stehen mit 18,0% zu Buch.

Das Durchschnittsalter der Perisinusitis-Patienten im Zeitpunkt der Röntgenbildherstellung beträgt 42,45 Jahre, dasjenige der männlichen Patienten allein 38,7 Jahre, dasjenige der Frauen allein 46,2 Jahre.

Im Rahmen unseres Untersuchungsmaterials sind Männer und Frauen ungefähr gleich stark von der Perisinusitis betroffen, das Durchschnittsalter der Frauen liegt dagegen um 7,5 Jahre höher als das der Männer. Da das Material nicht sehr umfangreich und stark heterogen ist, kann diesen Zahlen keine allgemeine Bedeutung zugesprochen werden. Von praktischem Wert ist hingegen die Feststellung, welche die Tabellen I, IV a und V a zulassen, wonach neben einer gleichmäßigen Verteilung der Perisinusitis auf beide Geschlechter diese in jedem Alter, vorwiegend aber in mittleren Jahren auftritt. In der gleichen Richtung hat auch *Greppi* geforscht, und seine Aufzeichnungen decken sich ganz mit unseren Erhebungen.

5. *Klinische Symptome der Perisinusitis.*

Zahlreich können die klinischen Folge- und Begleiterscheinungen der Perisinusitis sein. Konkrete Zusammenhänge zwischen diesen Manifestationen und den perisinusalen Knochenreaktionen sind aber schwierig abzuklären, da es keine klinischen Symptome gibt, die für die Perisinusitis spezifisch pathognomonisch sind. Dagegen vermag die Perisinusitis bei unsicherer Genese, handle es sich nun um Kopfschmerzen, Sehstörungen, solche cochleo-vestibulärer Art oder schließlich um diencephal-hypophysäre Dysfunktionen, eine ätiologische Erklärung zu geben. Von diesem Gedanken ha-

ben wir uns bei der klinischen Untersuchung leiten lassen. Diese beruhte auf einer Befragung nach Beschwerden, welche während oder unmittelbar nach der durchgemachten Sinusitis auftraten oder sonstwie mit dieser Erkrankung in Verbindung gebracht werden. Von den 15 Patienten konnten 13 befragt werden. Das Resultat folgt nachstehend in einer Zusammenstellung.

TABELLE VI.

Patient	Beschwerden, die vom Patienten in direkten Zusammenhang mit der Stirnhöhlenaffektion gebracht werden.
	Frauen.
1	keine Beschwerden
3	Stirnkopfschmerzen, hauptsächlich in der linken Supraorbitalgegend, übermäßiges Schlafbedürfnis auch am Tag, quälendes Durstgefühl
4	Kopfschmerzen in Schäfen- und Stirngegend, übermäßiges Schlafbedürfnis
5	keine Beschwerden
	Männer.
1	Druckschmerzen in der linken Stirngegend, ungewohntes Schlafbedürfnis
2	übermäßiges Schlafbedürfnis
3	keine Beschwerden
4	keine Beschwerden
5	«gefühllose» Stirne
6	übermäßiges Schlafbedürfnis, bisweilen geringe Gleichgewichtsstörungen
8	häufige Kopfschmerzen in der rechten Schläfen- und Stirngegend. Störungen im Schlafrhythmus
9	Kopfschmerzen in Stirn- und Schläfengegend auf beiden Seiten, ständiges Schlafbedürfnis, Gehörsverminderung in beiden Ohren
10	Kopfschmerzen, die an der Nasenwurzel beginnen und sich über die ganze Stirne hinziehen, Neigung zu Angstzuständen.

Da immer die Gefahr besteht, daß die Patienten dissimulieren oder dann aggravieren, müssen ihre Angaben kritisch betrachtet werden. Jedoch war es auffallend, wie spontan und bestimmt die Antworten erfolgten.

Bei Stirnhöhlenentzündungen sind als klinische Symptome einer Perisinusitis vorwiegend Kopfschmerzen zu erwarten. Sie werden auch von unseren Patienten in 7 Fällen bejaht. Sie stellen neben den Schlafstörungen die am häufigsten wiederkehrende kli-

nische Manifestation dar. Überraschend wirken die vielen Klagen über Schlafunregelmäßigkeiten. Diese und andere diencephal-hypophysäre Störungen, wie auch die vestibulären Symptome, müßten mit Veränderungen an den Septen der hinteren Ethmoidzellen und der Wände des Sinus sphenoidalis erklärt werden können. Da die dafür notwendigen Aufnahmen fehlen, müssen wir uns mit dem Hinweis begnügen, daß bei all diesen Fällen eine Pansinusitis vorlag und so mit der Möglichkeit einer ausgedehnten Perisinusitis gerechnet werden darf.

Das Nichtbestehen einer zwingenden Notwendigkeit klinischer Symptome (4 Patienten sind beschwerdefrei) bei röntgenologischen Zeichen einer Perisinusitis soll abschließend noch unterstrichen sein.

Zusammenfassung.

1. In 15 Fällen von 79 untersuchten chronischen Stirnhöhlenaffektionen werden röntgenologische Veränderungen der Tabula interna im Sinne einer Perisinusitis nachgewiesen.

2. Der chronische Entzündungsprozeß der Stirnhöhle kann sich bei einer Umgebungsreaktion an der Tabula interna in dreifacher Hinsicht auswirken: in einer meist diffusen Knochenverdickung, in einer dadurch bedingten Knochendeformation und in einer Osteosklerose, die mit Vorliebe in den verdickten Knochenpartien auftritt.

3. Diese Alterationen verraten eine große Ähnlichkeit mit den Hyperostosen dysmetabolischen Ursprungs, ohne aber quantitativ dieselben Ausmaße anzunehmen.

4. Eine chronische Pansinusitis scheint das Auftreten einer Perisinusitis zu begünstigen.

5. Die Perisinusitis befällt beide Geschlechter gleich stark und tritt hauptsächlich im mittleren Alter auf.

6. Die Hälfte unserer Patienten weisen nach Abheilung der Sinusitis klinische Symptome einer Perisinusitis in Form von persistierenden Kopfschmerzen auf.

Summary.

1. In 15 out of 79 cases of chronic affections of the frontal sinus the X Ray picture showed peri-sinusitis in the tabula interna.

2. The chronic inflammatory process of the frontal sinus could

cause alteration of the surrounding tabula interna in three ways: in mainly diffused thickening of the bones; in bone deformity caused by it; and in osteo-sclerosis affecting chiefly the thickened parts of the bones.

3. These alterations show great similarity to the hyperostosis of dysmetabolic origin, without their quantitative extension.

4. The chronic pan-sinusitis seems to favour the development of perisinusitis.

5. The perisinusitis affects both sexes equally, and appears mainly in middle age.

6. 50% of the patients after healing of the sinusitis showed clinical symptoms of perisinusitis in the form of persistant headache.

Résumé.

1° L'auteur relève dans 15 des 79 cas de sinusite frontale chronique examinés des modifications radiologiques de la table interne sous forme de périsinusite.

2° Le processus inflammatoire chronique des sinus frontaux peut provoquer trois formes de réactions de voisinage au niveau de la table interne : un épaississement diffus de l'os, une déformation osseuse plus marquée et une ostéosclérose survenant avec prédilection dans les parties osseuses déjà épaissies.

3° Ces altérations montrent une grande analogie avec les hyperostoses ayant un trouble du métabolisme pour origine, sans atteindre toutefois quantitativement les mêmes proportions.

4° La pansinusite chronique semble bien favoriser l'apparition d'une périsinusite.

5° La périsinusite atteint de la même manière les deux sexes et survient principalement dans l'âge moyen.

6° La moitié de nos malades montre après guérison de la sinusite les symptômes cliniques d'une périsinusite sous forme de céphalées tenaces.

Riassunto.

In 15 di 79 casi di affezioni croniche del seno frontale esaminati si costatò lesioni della lamina interna, nel senso di una perisinusite.

Il processo infiammatorio cronico del seno frontale può dar

luogo nella zona reattiva perifocale ad un diffuso ispessimento dell'osso con deformazione dello stesso o con una otosclerosi, che si palesa in modo precipuo nella parte ossea ispessita.

Queste alterazioni offrono netta somiglianza colle iperostosi d'origine dismetabolica, senza però ragguagliarne l'ampiezza. Si ha l'impressione che una pansinusite cronica favorisca l'insorgere d'una perisinusite.

La perisinusite si riscontra colla stessa frequenza in ambo i sessi nell'età media.

Circa la metà dei paziente si lagna, anche dopo guarigione avvenuta, di dolori di capo persistenti come residuo della perisinusite.

Meinen verehrten Lehrern Herrn Prof. Dr. *L. Rüedi* und seinem Oberarzt Herrn P.D. Dr. *K. Graf* spreche ich für die Überlassung des Themas sowie für die wertvollen Ratschläge meinen verbindlichsten Dank aus. Ebenso danke ich Herrn Prof. Dr. *H. R. Schinz* für sein Entgegenkommen bei der Beschaffung des röntgenologischen Materials.

Literatur.

Andreoni, O., und *G. Pisani:* Oto- ecc. ital. *18*, 402 (1950). — *Belloni, G. B.:* Riv. Clin. Med. *143* (1948). — *Bertolotti, M.:* Min. Med. *2*, 89 (1937); ibid. (1938); Gazz. Med. Ital. *215* (1948); Sett. Med. *36*, 247 (1948). — *Boidi-Trotti:* Radiol. Med. Ital. *48* (1930). — *Bossi, R.:* Gazz. Med. Ital. *228* (1948). — *Clementschitsch, F.:* Röntgendarstellung des Gesichtsschädels. Urban & Schwarzenberg, Wien 1948. —*Denker, A.*, und *O. Kahler:* Hdb. Oto-Rhino-Laryngol. *2*, 1840 (1926). — *Fattovich, G.:* Riv. Neur. Ital. *18—24* (1938); Osp. Psichiatr. Ital. *23—28* (1946); *22, 23, 29, 30* (1951). — *Filippi, P.:* Oto- ecc. ital. *18*, 353 u. 377 (1950). — *Lunedei, A.:* Min. Med. *21*, 22 (1946); Riv. Clin. Med. *81* (1948). — *Lupo, M.:* Gazz. Med. Ital. *107, 221, 250, 265* (1948); Min. Med. Ital. *9—17* (1948); Rass. Neur. Veg. *83, 93, 94* (1950). — *Meldolesi, G.:* Radiol. Med. *34* (1948). — *Muscettola, G.:* Arch. Radiol. *21* (1947); Gazz. Med. Ital. *107*, 243 (1948). — *Nuvoli, U.:* Le meningiti croniche. Ediz. Ital. Roma (1942). — *Pende, N.:* Quad. Rad. Ital. *8* (1937); Min. Med. *11—18* (1937); Clin. Nuova *241* (1948). — *Porta, C. F.:* Arch. Ital. Otol. (1938). — *Porta, C. F.*, und *M. Silvagni:* Le Perisinusiti. L. Cappelli, Bologna (1949). — *De Reynier, J. P.:* Pract. Oto-rhino-laryngol. *32* (1948). — *Salotti, A.:* Nuntius Radiol. *96, 99, 100, 110, 114* (1947); Riv. Clin. Med. (1948); Sett. Med. *550* (1950). — *Turano, L.:* Radiol. Med. *387* (1946). — *Ulrich, K.:* Lehrbuch der Röntgendiagnostik. 1. Aufl. Georg Thieme, Leipzig (1928).

Curriculum vitae.

Ich bin am 11. April 1924 in Immensee geboren. In Sursee besuchte ich die Primar- und Sekundarschule. Im Sommer 1939 trat ich in die Kantonsschule Zug ein, wo ich 1944 die Maturitätsprüfung ablegte. Im Herbst des gleichen Jahres immatrikulierte ich mich an der Universität Zürich. Daselbst absolvierte ich das 1. und 2. Propaedeutikum und schloß im Frühjahr 1951 meine Studien mit dem Staatsexamen ab. Zur Zeit bin ich als Assistent bei Dr. J. Caflisch in Uster tätig.